

WID[®]-easy

Epigenetischer Test zur Detektion des
Endometriumkarzinoms

**labor
team**

Bei 90 % der Frauen mit Endometriumkarzinom tritt eine ungewöhnliche Blutung als Hauptsymptom auf. Allerdings kann in nur 3 % der peri- und postmenopausalen Blutungsfälle das Endometriumkarzinom als Ursache festgestellt werden.¹ Die aktuelle S3-Leitlinie empfiehlt subjektive Verfahren wie klinische Untersuchungen, Zytologie und transvaginale Ultraschalluntersuchungen zur Differentialdiagnose von Endometriumkarzinomen bei ungewöhnlicher Blutung.^{2,3} Der transvaginale Ultraschall weist einen sehr niedrigen positiven prädiktiven Wert von 4.9 % auf.⁴ Dies führt dazu, dass die meisten Frauen, die sich einem operativen diagnostischen Eingriff unterziehen, tatsächlich kein Endometriumkarzinom haben.

Der WID®-easy Test bietet die Möglichkeit, diese Situation zu verbessern und sehr rasch zu einer Diagnose zu kommen. Der Test zeigt eine vergleichbare Sensitivität im Vergleich zum transvaginalen Ultraschall, reduziert jedoch die Rate falsch-positiver Ergebnisse um 94 %.

Das Endometriumkarzinom ist neben dem Mammakarzinom das häufigste gynäkologische Malignom und die Inzidenz, insbesondere der ungünstigeren nicht-endometrioiden Korpuskarzinome, die mit dem Ultraschall noch schwerer zu detektieren sind, steigt rapide an.^{2,4,5} In der Schweiz erkranken jedes Jahr etwa 950 Frauen neu an einem Endometriumkarzinom. Es gibt bisher kein etabliertes Screening-Verfahren für diese Krebsart.

Von allen gynäkologischen Malignomen hat eine verzögerte Diagnose eines Korpuskarzinoms die drastischsten negativen Auswirkungen auf die Überlebensrate.⁷ Eine frühzeitige und präzise Diagnose des Endometriumkarzinoms ist deshalb von entscheidender Bedeutung.

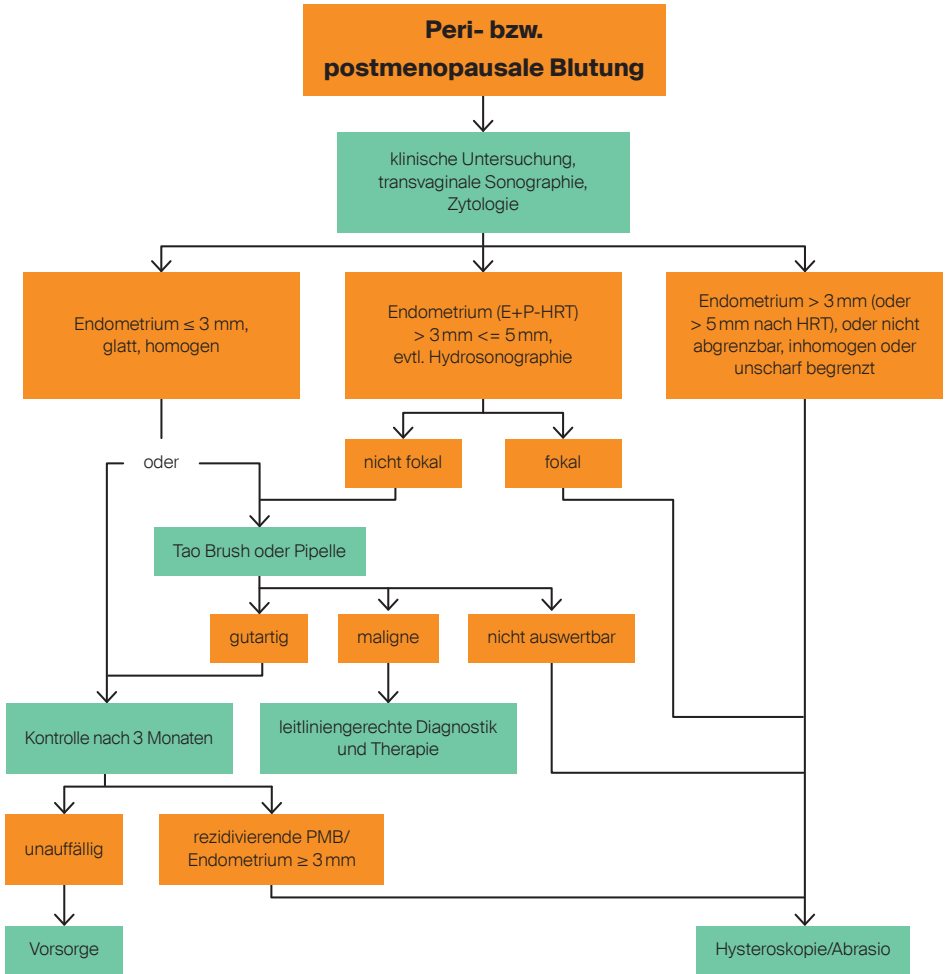


Als wichtiger Risikofaktor für das Endometriumkarzinom gilt eine langfristig erhöhte Östrogen-Konzentration. Frauen mit Zyklusstörungen, späte Menopause, Kinderlosigkeit oder bestimmten Hormonersatztherapien haben ein erhöhtes Risiko an einem Endometriumkarzinom zu erkranken. Ausserdem können Übergewicht, Bluthochdruck oder Diabetes mellitus Typ 2 das Tumorrisiko erhöhen. Bekannt ist, dass Fettleibigkeit die Östrogenproduktion steigert. Ob eine Gefährdung durch Phytoöstrogene (östrogenartige Substanzen in Nahrungsmitteln) besteht, ist bisher nicht geklärt. Gesichert ist aber, dass eine Hormontherapie ausschliesslich mit Östrogenen das Risiko erhöht.

Hohe falsch-positiv Rate in der bisherigen Diagnostik

Die aktuelle S3-Leitlinie empfiehlt subjektive und erfahrungsabhängige Verfahren wie klinische Untersuchungen, Zytologie und transvaginale Ultraschalluntersuchungen zur Ausschluss- oder Diagnosestellung eines Endometriumkarzinoms bei abnormaler Blutung.²

94% Reduktion
der falsch-positiv Rate
gegenüber Sonografie



Aktueller Abklärungspfad bei peri- bzw. postmenopausalen Blutungen gemäss S3-Leitlinie [2]. E, Estrogen / Östrogen; P, Progestagen; HRT, Hormonersatztherapie; PMB, postmenopausale Blutung

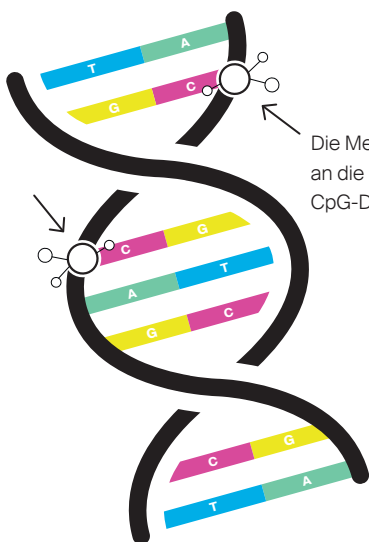
Die Sensitivität der Zytologie für die Endometriumkarzinomdetektion ist unzureichend, mit 45 % bei symptomatischen Frauen und nur 26 % bei asymptomatischen Frauen, die bis zu drei Jahre vor der Diagnose einen PAP-Test durchgeführt haben.^{3,8}

Die transvaginale Sonographie misst die Endometriumsdicke, wobei eine Dicke von mehr als 3 mm bei postmenopausalen Frauen als pathologisch angesehen wird. Die Erkennungsraten variieren zwischen kaukasischen («white») (89.5 %) und afro-amerikanischen («black») Frauen (51.1%).⁹ Die Spezifität dieses Masses variiert zwischen 25.7 % und 42.1 %, und der positive prädiktive Wert beträgt lediglich 4.9 % bis 7.3 %.^{4,9,10} Zudem ist die Fähigkeit des Ultraschalls, seröse Endometriumkarzinome zu detektieren, besonders schlecht, da etwa 25 % dieser aggressiven Karzinome nicht mit einer erhöhten Endometriumsdicke einhergehen.⁵

Dies bedeutet, dass viele Frauen, die sich einer operativen diagnostischen Untersuchung unterziehen, kein Karzinom aufweisen. Vor diesem Hintergrund ist die Entwicklung eines Tests zur verbesserten Diagnose des Endometriumkarzinoms von grosser Bedeutung. Dieser Test sollte einfach durchzuführen sein, objektive und schnelle automatisierte Auswertungen ermöglichen, eine Sensitivität vergleichbar mit dem Ultraschall aufweisen und gleichzeitig eine erheblich gesteigerte Spezifität bieten.

Epigenetische Analyse zur Detektion des Endometriumkarzinoms

Der WID-qEC-Test (**W**omen's **C**ancer **I**dentification utilizing **q**uantitative **P**CR for **E**ndometrial **C**ancer, auch WID[®]-easy-Test genannt) wurde in der Forschungsgruppe von Prof. Dr. Martin Widschwendter an renommierten Universitäten und Instituten (University College London (UCL), Karolinska-Institut Schweden, EUTOPS-Institut der Universität Innsbruck) entwickelt. Dabei wurden in 716 zervikovaginalen Abstrichen insgesamt 850'000 DNA-Bereiche, bekannt als CpG-Dinukleotide, auf ihre DNA-Methylierung hin untersucht. Aus der Analyse dieser riesigen Datenmenge, die über 600 Millionen Datenpunkte umfasst, konnten zwei Regio-



Methylierte DNA

● Methylierung



nen in den Genen *ZSCAN12* und *GYPC* identifiziert werden. Diese Regionen zeigen eine erhöhte Methylierung in Gegenwart von Endometriumkarzinomen, sind jedoch bei deren Abwesenheit nicht methyliert.¹¹

Mithilfe einer real-time PCR kann der Methylierungsstatus dieser Genregionen ermittelt werden, wobei das Referenzgen *COL2A1* zur Normalisierung verwendet wird.



Für die Durchführung von WID®-easy wird ein Zervixovaginalabstrich von der Patientin ins Labor gesendet, wo nach DNA-Extraktion und Bisulfitbehandlung eine quantitative PCR-Reaktion durchgeführt wird, um den Methylierungsstatus von DNA-Regionen der Gene *ZSCAN12* und *GYPC* zu bestimmen.

Deutlich verbesserte Spezifität dank WID®-easy

Dank dieses neuen Testverfahrens können die bei der Sonografie häufig auftretenden falsch-positiven Ergebnisse erheblich reduziert werden. Die Studienergebnisse zu WID®-easy überzeugen, sodass die Patientinnen besser diagnostiziert, früher behandelt sowie unnötige Eingriffe und Gesundheitskosten reduziert werden können.

Die mit über 700 Zervixabstrichen durchgeführte Studie zeigte, dass der epigenetische Test eine ähnliche Sensitivität wie Ultraschall bot, aber eine signifikant höhere Spezifität im Vergleich zur qualitativen Ultraschallbewertung aufwies. Die

Erkennung von Endometriumkarzinomen schien in den hier untersuchten Kohorten nicht von Histologie, Grad, Stadium, Alter, Ethnizität und Menopausenstatus abzuhängen. Frühe Stadien des Endometriumkarzinoms und auch nicht-endometrioides Karzinome können dank WID®-easy verlässlich erkannt werden. Vor allem seröse Endometriumkarzinome können mit einer Sensitivität von 97 % identifiziert werden.¹¹ Zudem ist die Sensitivität des WID®-easy Tests der Zytologie deutlich überlegen und auch endozervikale Karzinome können damit leichter detektiert werden.¹²

In einer weiteren Studie wurde der Test in einer Kohorte von Frauen ≥ 45 Jahren mit abnormaler Blutung validiert. Von den 474 symptomatischen Frauen stimmten 400 der Teilnahme an der Studie zu. Der transvaginale Ultraschall alleine war bei 62 % der Patientinnen aussagekräftig, während 38 % der Patientinnen zusätzliche bildgebende Tests benötigten. Bei 47 % der Studienteilnehmerinnen wurde eine histologische Abklärung empfohlen, wobei bei 3 % Karzinome diagnostiziert wurden. WID®-easy zeigte eine Sensitivität von 91 % und eine hohe Spezifität von 97 %, während der Ultraschall eine Sensitivität von 91 % und eine geringere Spezifität von 46 % aufwies. Interessanterweise wurden zwei Karzinome durch die Hysteroskopie und Abrasio nicht erkannt (erst in weiterer Folge durch Hysterektomie oder Biopsie einer Lebermetastase), während der WID-qEC-Test positiv war.⁴

WID®-easy und seine Vorteile

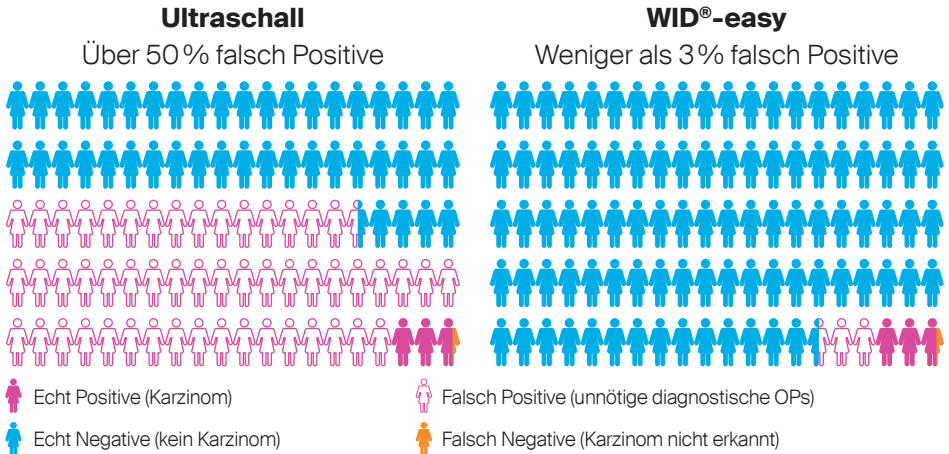
WID®-easy zeigt eine vergleichbare Sensitivität im Vergleich zum transvaginalen Ultraschall, reduziert jedoch die Rate falsch-positiver Ergebnisse um 94 %.

- Klares Ergebnis
- Schnelle Diagnose
- Hohe Zuverlässigkeit

(Sensitivität 91 %, Spezifität 97 %)

Vergleich von Ultraschall und WID®-easy

Zusammenfassend zeigt sich, dass unter Berücksichtigung der aktuellen Richtlinien und unter optimaler sonographischer Diagnostik bei 100 Frauen in der Altersgruppe von ≥ 45 Jahren, die aufgrund abnormaler Blutungen vorstellig werden, etwa 56 Frauen einer operativen diagnostischen Abklärung unterzogen werden müssen, um 3 Karzinome zu identifizieren. Im Gegensatz dazu müssen bei Anwendung von WID®-easy nur etwa 6 Frauen mit einem positiven Testergebnis einer diagnostischen Operation unterzogen werden, um die 3 Karzinome zu identifizieren. Folglich wird die Rate falsch positiver Ergebnisse durch WID®-easy um 94% reduziert.



Performance von Ultraschall (Endometriumsdicke $> 3\text{mm}$) und WID®-easy bei 100 Frauen ≥ 45 Jahren, welche sich mit abnormer Blutung vorstellen (adaptiert aus Evans et al. 2023).⁴

Indikationen für den WID[®]-easy-Test und Handlungsempfehlungen

Die Auswertung aller derzeit verfügbaren Daten zeigt, dass der WID[®]-easy-Test bei Frauen (≥ 45 Jahre) mit abnormalen Blutungen indiziert ist. Frauen mit einem positiven WID[®]-easy-Testergebnis sollten sich so schnell wie möglich einer histologischen Diagnose unterziehen, um eine gegebenenfalls notwendige Behandlung nicht unnötig zu verzögern. Frauen mit einem negativen WID[®]-easy-Ergebnis können zunächst konservativ behandelt und mittels Ultraschall überwacht werden. Falls erforderlich, kann auch eine Wiederholung des WID[®]-easy-Tests in Betracht gezogen werden.

Befundinformation

Je nach Methylierungsstatus wird der Laborbericht unterschiedlich kommentiert. Im Laborbefund erhalten Sie ein «auffällig» oder «unauffällig» als mögliches Resultat, wobei «auffällig» für das Vorhandensein eines Endometriumkarzinoms spricht und ein «unauffällig» dagegen.

Wie jeder medizinische Test bietet auch der WID[®]-easy Test keine 100 %ige Sicherheit. Ein auffälliges Testergebnis bedeutet nicht immer, dass Krebs vorhanden ist: Laut Evans et al. waren weniger als 3 von 100 Fällen falsch-positiv.⁴ Und ein unauffälliges Testergebnis bedeutet nicht immer, dass kein Krebs vorhanden ist: Laut Evans et al. war weniger als 1 von 100 Fällen falsch-negativ.⁴

Profilnummer	20574, Laborauftrag inkl. Einverständniserklärung*
Preis	CHF 341.95, Pflichtleistung**
Material	Abstrich des Sekrets um die Zervix und aus dem hinteren Scheidenge- wölbe, Testkit M900264
Ausführungsdauer	7 Arbeitstage

*Vor einer genetischen Diagnose ist es erforderlich, dass die Patientin eine genetische Beratung erhält und umfassend über das Verfahren informiert wird. Darüber hinaus muss eine schriftliche Einverständniserklärung für genetische Untersuchungen gemäss dem geltenden Gendiagnostikgesetz (GUMG) vorliegen.

** In der Regel übernimmt die Krankenkasse die Kosten für den Test. Es ist aber möglich, dass die Krankenkasse es ablehnt die Kosten im Rahmen der Grundversicherung und/oder allfälliger Zusatzversicherungen zu übernehmen. In diesem Fall kann sich der Patient an labor team wenden.

Anleitung Probennahme

Bitte beachten

In Form eines Abstrichs (Testkit M900264) soll eine Probe des Sekrets um die Zervix und aus dem hinteren Scheidengewölbe genommen werden.

Die Probenentnahme für den WID®-easy Test erfolgt:

- ohne Verwendung von Gleitmittel.
- ohne vorherige Reinigung der Vagina, da die Tumor-DNA sich im vaginalen Sekret befindet.
- vor der Probenentnahme für einen anderen Test, z. B. für einen PAP-Abstrich.
- vor dem Einbringen einer anderen Substanz in die Vagina oder in die Nähe des Gebärmutterhalses, z. B. Essigsäure zur visuellen Inspektion (VIA).
- vor dem transvaginalen Ultraschall.
- oder frühestens drei Tage nach diesen Massnahmen.

Wichtig ist, dass – im Gegensatz zur Abnahme des PAP-Abstrichs –

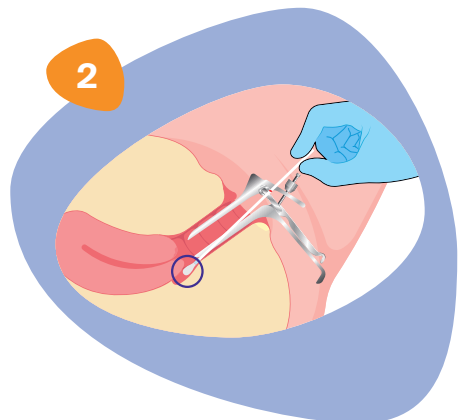
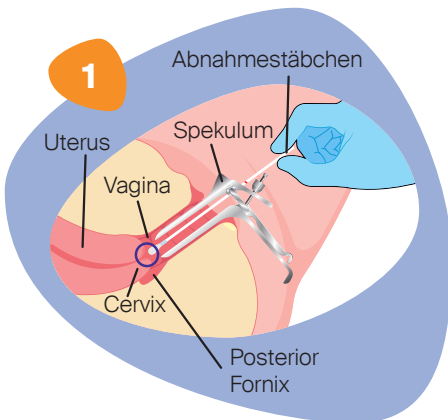
mit dem Probenentnahmematerial nicht kraftvoll an der Zervix gerieben wird (man will ja nicht die zervikalen Zellen erhalten), sondern dass die Probe das Sekret um die Zervix und aus dem hinteren Scheidengewölbe aufnimmt.

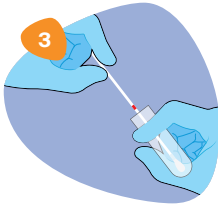
Um keine Fremd-DNA in der Probe zu haben, sollte auf ungeschützten Geschlechtsverkehr 24 h vor der Probenentnahme verzichtet werden.

Bedingungen, die den Abfluss von Tumor-DNA aus der Gebärmutterhöhle in die Vagina einschränken, wie grosse endozervikale Polypen oder Myome, können die Empfindlichkeit des Tests beeinträchtigen.

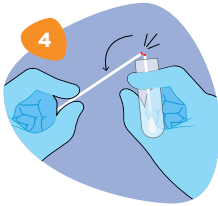
Anleitung

- 1) Führen Sie das Spekulum ein, um den Gebärmutterhals und den hinteren Fornix sichtbar zu machen.
 - 2) Führen Sie das Abnahmestäbchen in die Vagina ein und entnehmen Sie zunächst eine Probe im oberen vaginalen Bereich, möglichst ohne den Gebärmutterhals zu berühren (Abb. 1).
 - 3) Halten Sie das Abnahmestäbchen in dieser Position und drehen Sie es langsam einmal um 360 Grad (2–3 Sekunden lang).
-
- 4) Führen Sie das Abnahmestäbchen in den hinteren Fornix der Vagina ein (Abb. 2).
 - 5) Auch hier halten Sie das Abnahmestäbchen in Position und drehen es langsam um 360 Grad für 2–3 Sekunden.
 - 6) Entfernen Sie das Abnahmestäbchen aus der Vagina.

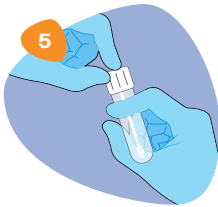



- 7) Schrauben Sie die Kappe vom eNAT®-Röhrchen ab.
- 8) Führen Sie das Abnahmestäbchen in das Röhrchen ein, bis die Sollbruchstelle (rote Markierung) die Höhe der Röhrchenöffnung erreicht (Abb. 3).



- 9) Biegen Sie den Schaft des Abnahmestäbchens in einem Winkel von 180 Grad, um es an der Sollbruchstelle zu brechen, wobei Sie das Röhrchen vom Gesicht weghalten (Abb. 4). Falls erforderlich, drehen Sie den Schaft des Abnahmestäbchens vorsichtig, um den Bruch zu erleichtern. Entsorgen Sie den oberen Teil des Stäbchens.



- 10) Setzen Sie die Kappe wieder auf das Röhrchen und verschliessen Sie es fest (Abb. 5).
- 11) Durchmischen Sie das Röhrchen 10-mal durch eine Drehbewegung um 180 Grad und lagern Sie die Probe für mindestens 5 Minuten aufrecht bei Raumtemperatur.
- 12) Lagern Sie die Probe maximal 48 h bei Raumtemperatur, bis sie an das Labor geschickt wird.

Literatur

- (1) Clarke MA, Long BJ, Del Mar Morillo A, Arbyn M, Bakkum-Gamez JN, Wentzensen N. Association of endometrial cancer risk with postmenopausal bleeding in women: A systematic review and meta-analysis. *JAMA Intern Med.* 2018; 178(9):1210-1222. <https://doi.org/10.1001/jamainternmed.2018.2820>
- (2) Emons G, Steiner E, Vordermark D, Uleer C et al. Endometrial Cancer. Guideline of the DGGG, DKG and DKH (S3-Level, AWMF Registry Number 032/034-OL, September 2022). Part 1 with recommendations on the epidemiology, screening, diagnosis and hereditary factors of endometrial cancer, geriatric assessment and supply structures. *Geburtshilfe Frauenheilkd.* 2023; 83(8):919-962. <https://doi.org/10.1055/a-2066-2051>
- (3) Frias-Gomez J, Tovar E, Vidal A, Murgui L, Ibáñez R, Peremiquel-Trillas P, Paytubi S, Baixeras N, Zanca A, Ponce J, Pineda M, Brunet J, de Sanjosé S, Bosch FX, Matias-Guiu X, Alemany L, Costas L; Screenwide Team. Sensitivity of cervical cytology in endometrial cancer detection in a tertiary hospital in Spain. *Cancer Med.* 2021; 10(19):6762-6766. <https://doi.org/10.1002/cam4.4217>
- (4) Evans I, Reisel D, Jones A, Bajrami A, Nijjar S, Solangon SA, Arora R, Redl E, Schreiberhuber L, Ishaq-Parveen I, Rothärmel J, Herzog C, Jurkovic D, Widschwendter M. Performance of the WID-qEC test versus sonography to detect uterine cancers in women with abnormal uterine bleeding (EPI-SURE): a prospective, consecutive observational cohort study in the UK. *Lancet Oncol.* 2023; 24(12):1375-1386. [https://doi.org/10.1016/S1470-2045\(23\)00466-7](https://doi.org/10.1016/S1470-2045(23)00466-7)
- (5) Kiff JM, Williams-Weisenberger M, Spellacy D, Garg B, Munro EG, Bruegl AS. Ultrasonographic evaluation of endometrial stripe thickness is insufficient to rule out uterine serous carcinoma. *Cancer Causes Control.* 2023; 34(12):1133-1138. <https://doi.org/10.1007/s10552-023-01759-y>
- (6) Clarke MA, Devesa SS, Harvey SV, Wentzensen N. Hysterectomy-corrected uterine corpus cancer incidence trends and differences in relative survival reveal racial disparities and rising rates of nonendometrioid cancers. *J Clin Oncol.* 2019; 37(22):1895-1908. <https://doi.org/10.1200/JCO.19.00151>

- (7) Sud A, Torr B, Jones ME, Broggio J, Scott S, Loveday C, Garrett A, Gront-houd F, Nicol DL, Jhanji S, Boyce SA, Williams M, Riboli E, Muller DC, Kipps E, Larkin J, Navani N, Swanton C, Lyratzopoulos G, McFerran E, Lawler M, Houlston R, Turnbull C. Effect of delays in the 2-week-wait cancer referral pathway during the COVID-19 pandemic on cancer survival in the UK: a modelling study. *Lancet Oncol.* 2020; 21(8):1035-1044. [https://doi.org/10.1016/S1470-2045\(20\)30392-2](https://doi.org/10.1016/S1470-2045(20)30392-2)
- (8) Frias-Gomez J, Benavente Y, Ponce J, Brunet J, Ibáñez R, Peremiquel-Trillas P, Baixeras N, Zanca A, Piulats JM, Aytés Á, Matias-Guiu X, Bosch FX, de Sanjosé S, Alemany L, Costas L; Screenwide Team. Sensitivity of cervico-vaginal cytology in endometrial carcinoma: A systematic review and meta-analysis. *Cancer Cytopathol.* 2020; 128(11):792-802. <https://doi.org/10.1002/cncy.22266>
- (9) Doll KM, Romano SS, Marsh EE, Robinson WR. Estimated performance of transvaginal ultrasonography for evaluation of postmenopausal bleeding in a simulated cohort of black and white women in the US. *JAMA Oncol.* 2021; 7(8):1158-1165. <https://doi.org/10.1001/jamaoncol.2021.1700>
- (10) Long B, Clarke MA, Morillo ADM, Wentzensen N, Bakkum-Gamez JN. Ultrasound detection of endometrial cancer in women with postmenopausal bleeding: systematic review and meta-analysis. *Gynecol Oncol.* 2020; 157(3):624-633. <https://doi.org/10.1016/j.ygyno.2020.01.032>
- (11) Herzog C, Marín F, Jones A, Evans I, Reisel D, Redl E, Schreiberhuber L, Paytubi S, Pelegrina B, Carmona Á, Peremiquel-Trillas P, Frias-Gomez J, Pineda M, Brunet J, Ponce J, Matias-Guiu X, de Sanjosé S, Alemany L, Olaitan A, Wong M, Jurkovic D, Crosbie EJ, Rosenthal AN, Bjørge L, Zikan M, Dostalek L, Cibula D, Sundström K, Dillner J, Costas L, Widschwendter M. A simple cervicovaginal epigenetic test for screening and rapid triage of women with suspected endometrial cancer: validation in several cohort and case/control sets. *J Clin Oncol.* 2022; 40(33):3828-3838. <https://doi.org/10.1200/JCO.22.00266>
- (12) Schreiberhuber L, Herzog C, Vavourakis CD, Redl E, Kastner C, Jones A, Evans I, Zikan M, Cibula D, Widschwendter P, Pfau K, Math B, Seewald M, Amory S, Obrist P, Widschwendter M. The WID-qEC test: Performance in a hospital-based cohort and feasibility to detect endometrial and cervical cancers. *Int J Cancer.* 2023; 152(6):1269-1274. <https://doi.org/10.1002/ijc.34275>



labor team w ag

Blumeneggstrasse 55
9403 Goldach
+41 71 844 45 45
info@team-w.ch
www.laborteam.ch